Corrélations radio-cliniques en otologie et otoneurologie

D. Ayache¤*, M. Williams°

¤Association Franco-Israélienne d'ORL et de Chirurgie cervico-faciale (AFIDOC)

*Unité d'Otologie – Otoneurologie, Fondation A. de Rothschild, Paris

°Département d'Imagerie Médicale, Fondation A. de Rothschild, Paris

Cas n°1

- Mme Z, 31 ans, adressée pour scanner de l'oreille moyenne
- Renseignements
  - surdité de transmission à tympan normal, bilatérale à prédominance droite, tympanométrie normale, absence de réflexes stapédiens
  - La patiente a toujours eu l'impression de mal entendre
  - TC sans PC à l'âge de 17 ans

3 principaux diagnostics à évoquer cliniquement ?

Principales hypothèses

- Otospongiose
- Aplasie mineure
- Traumatisme de la chaîne ossiculaire
- ....

Scanner cas n°1

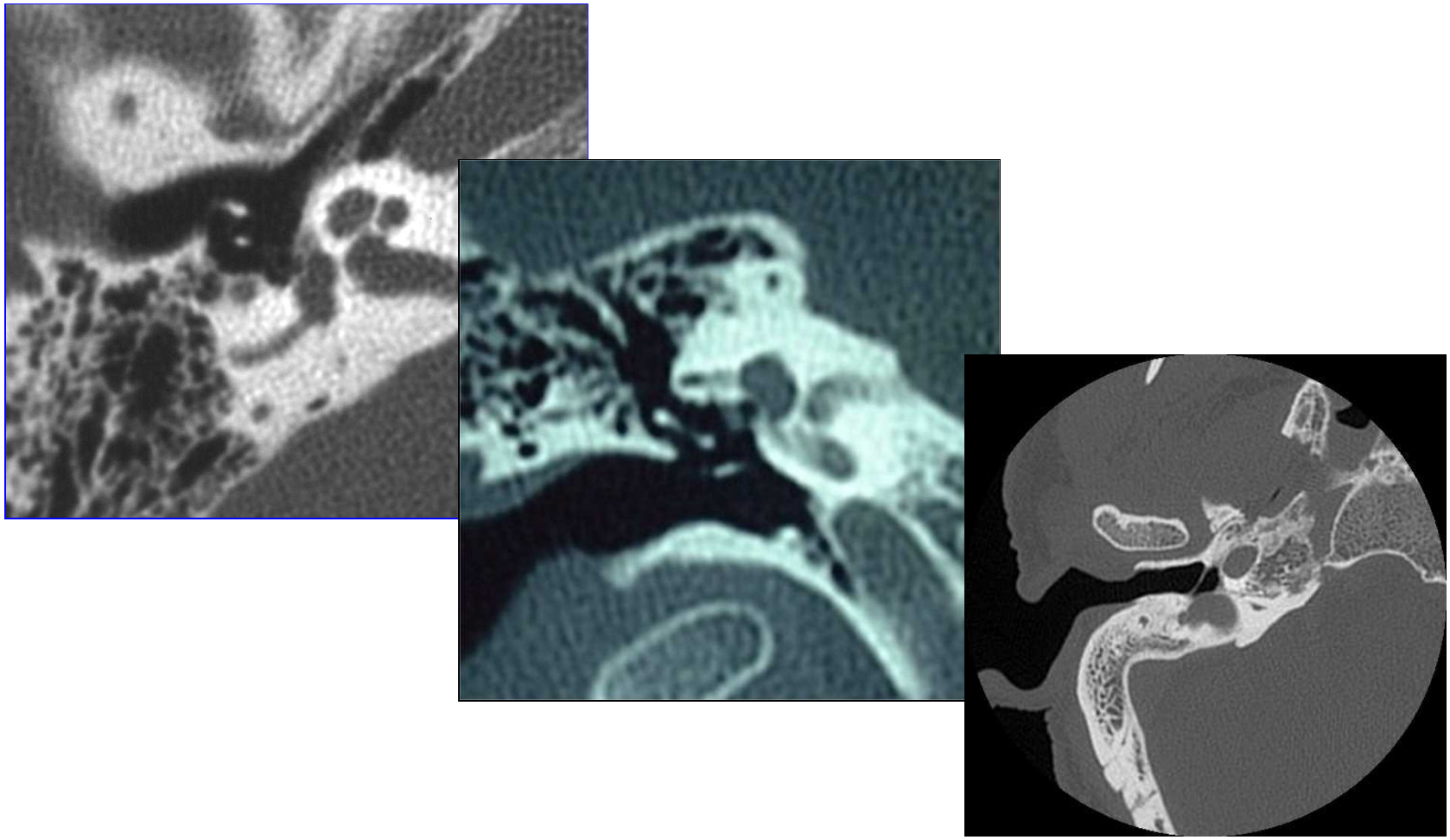

3 principaux renseignements apportés par ces images ?

Renseignements apportés par le scanner

- Diagnostic positif : otospongiose

- Informations anatomo-chirurgicales :
  - nerf facial déhiscent et en position médiale
  - bulbe jugulaire procident

Cas clinique n°2

- Femme 55 ans adressée pour surdité mixte droite évoquant une otospongiose
  - Atcds familiaux = 0
  - Survenue brutale 8 mois plus tôt (dépression cae avec le doigt)
- Otoscopie : tympan fermé, pas d'épanchement rétro-tympanique

Audiogramme cas n°2

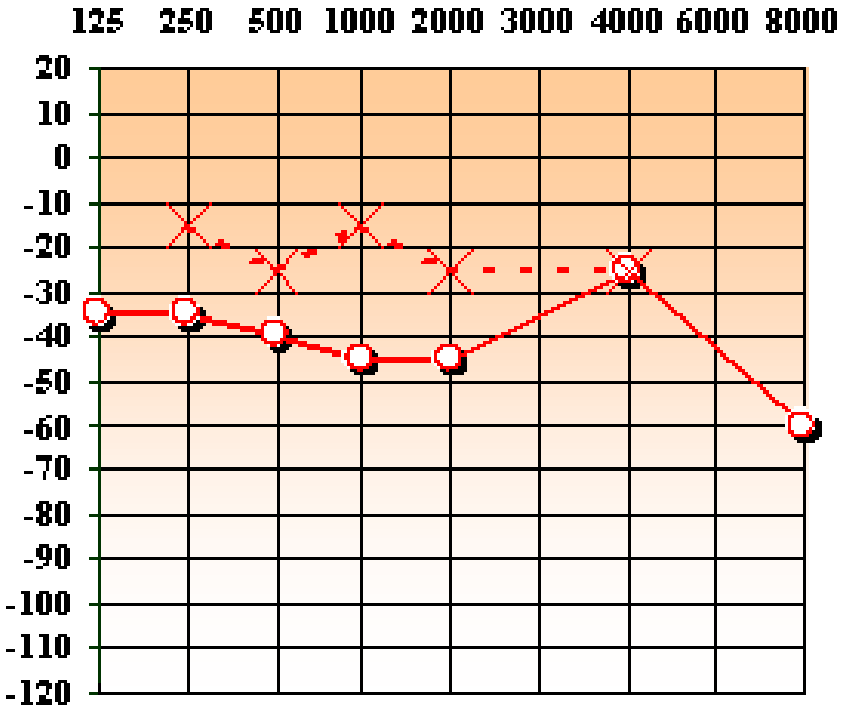

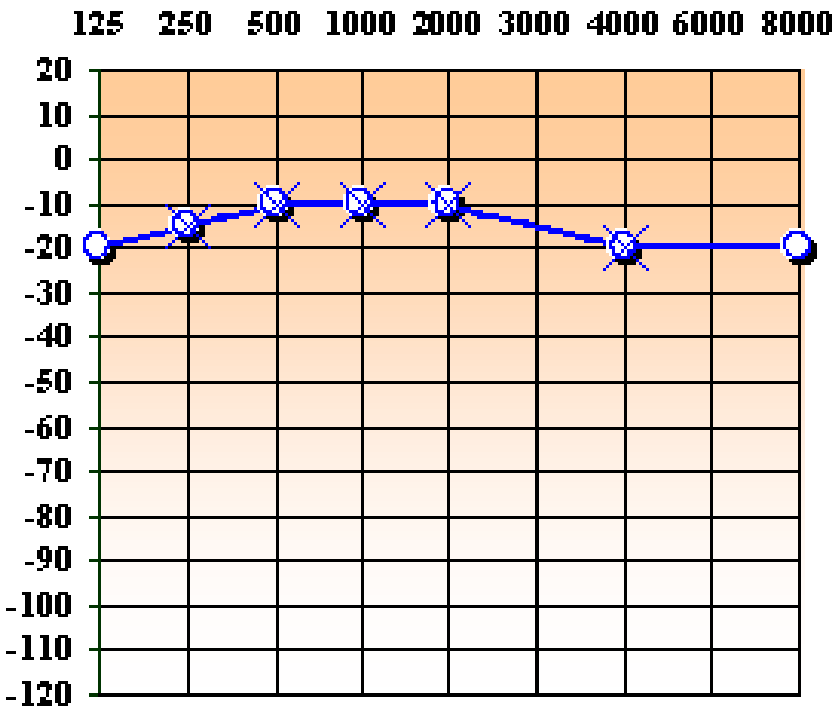

RSC absents à gauche
Tympanométrie normale à gauche
Tympanométrie un peu ample à droite

Scanner cas n°2

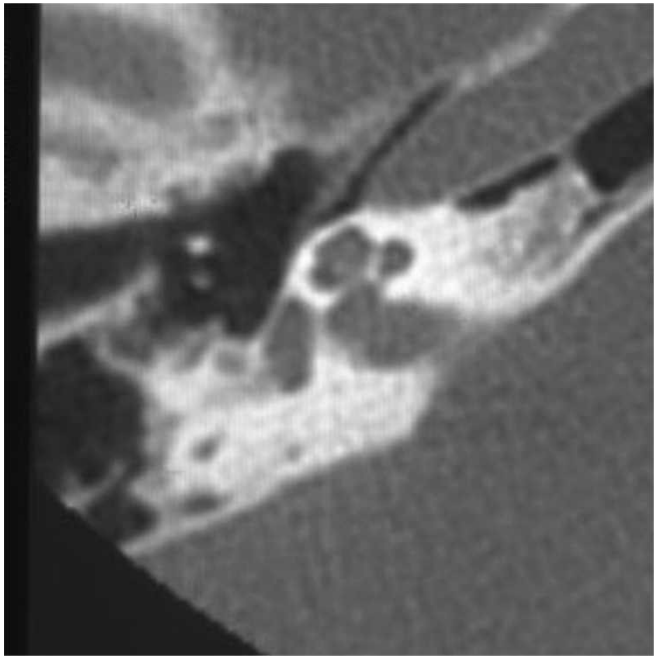

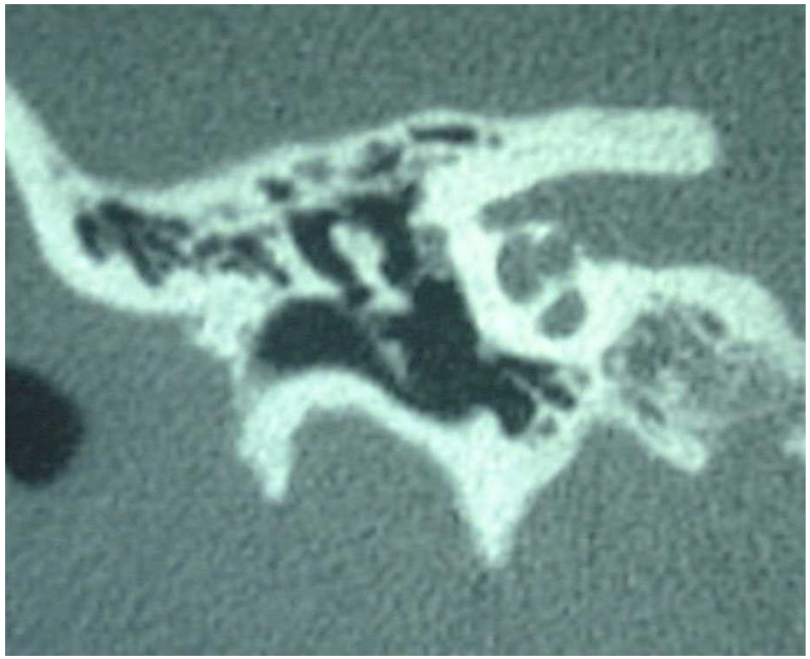

Quelles informations apportent le scanner ?

Renseignements apportés par le scanner

- Absence de signe tomodensitométrique d'otospongiose

- Fracture du manche du marteau

Vue peropératoire cas n°2

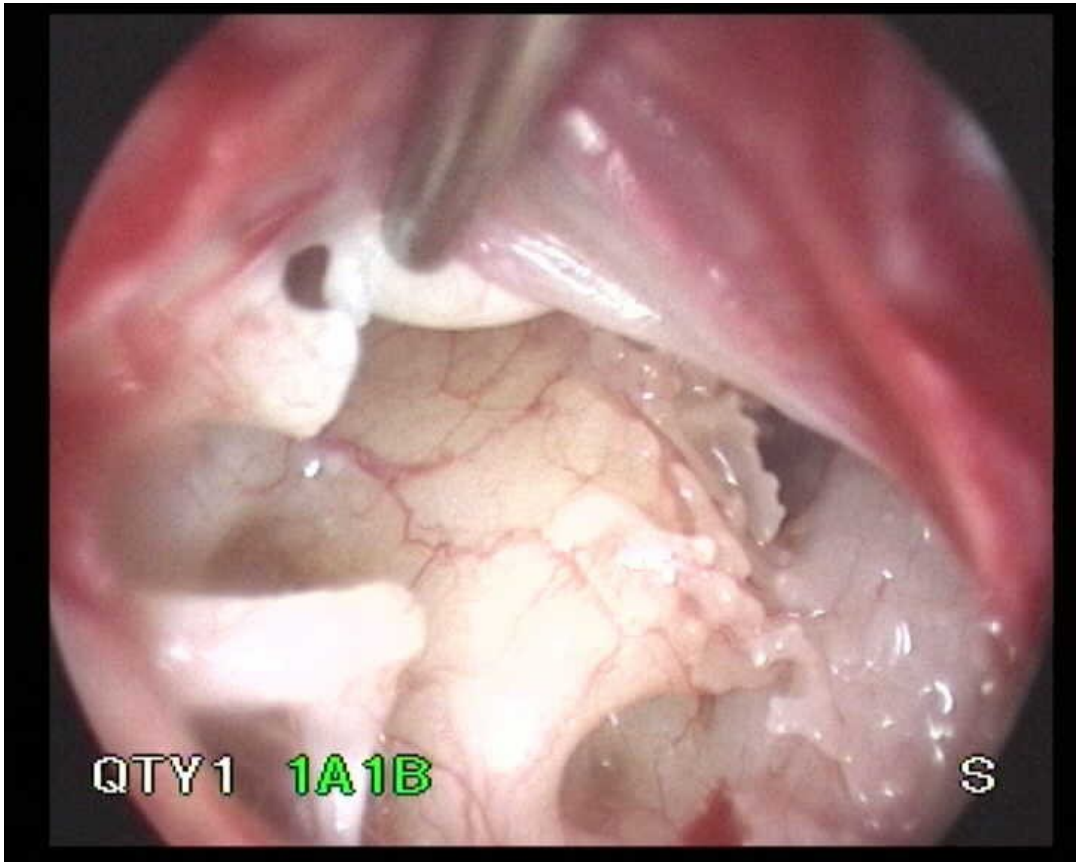

Cas n°3

- Mme G., 59 ans; hypoacousie bilatérale à prédominance gauche, acquise et évolutive
- Antécédents familiaux d'otospongiose
- Tympans normaux
- Adressée pour avis chirurgical

Audiogramme cas n° 3

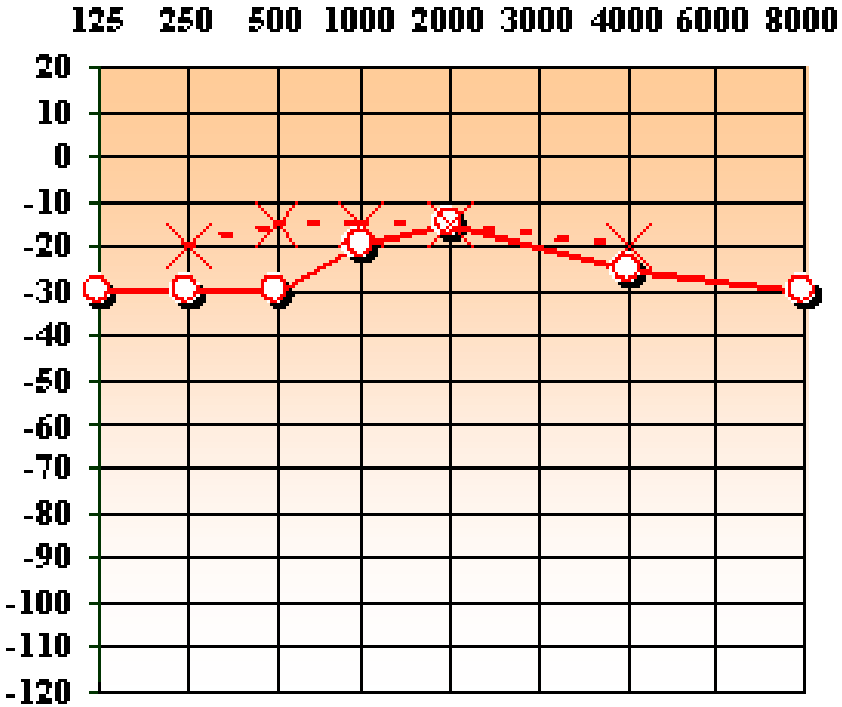

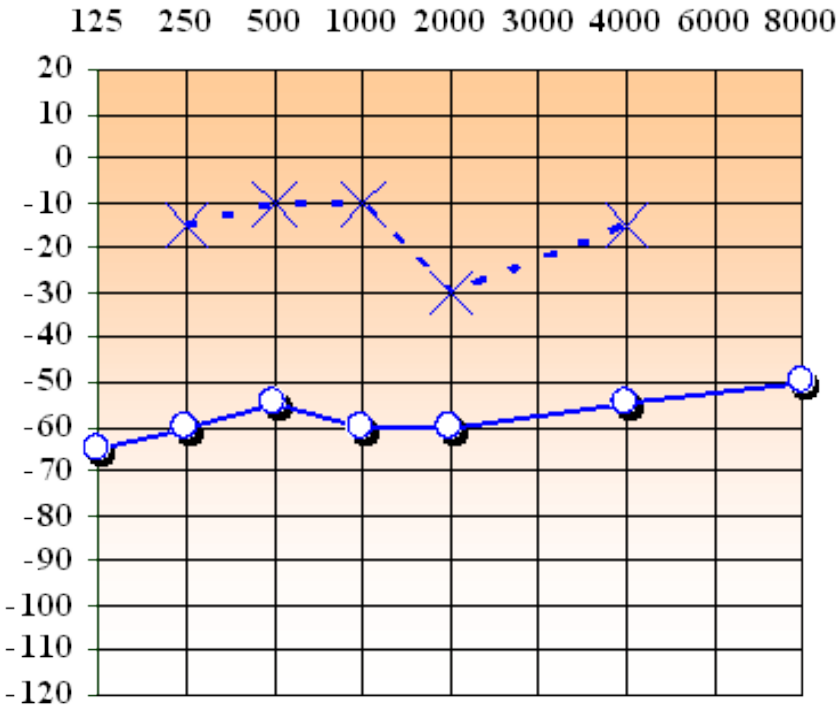

Scanner cas n° 3

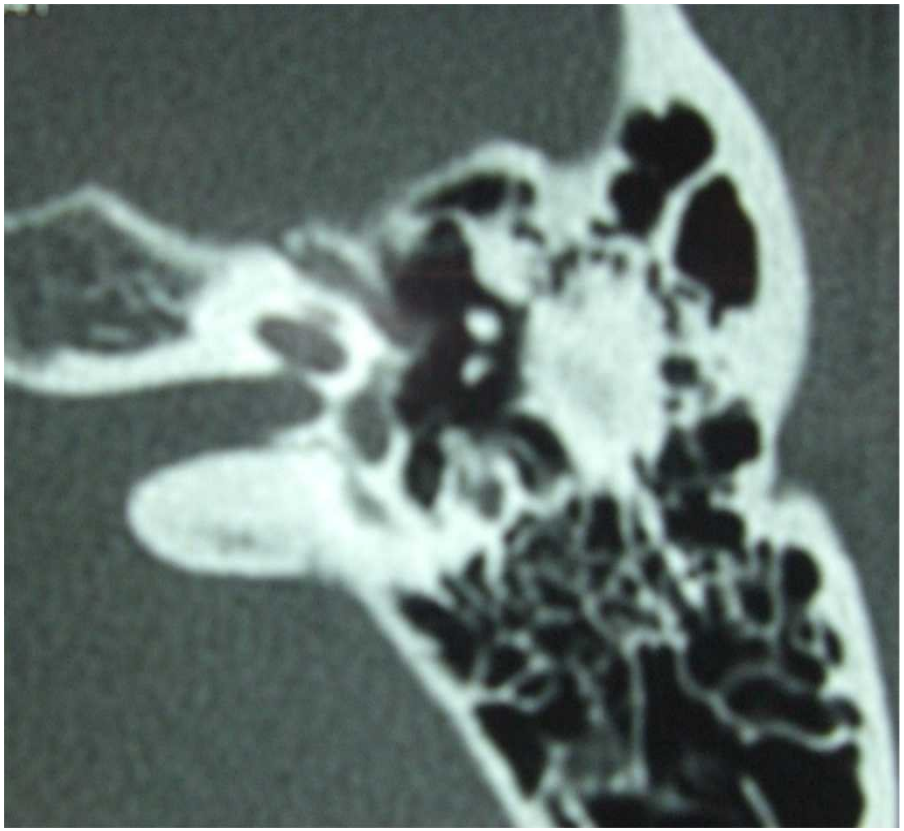

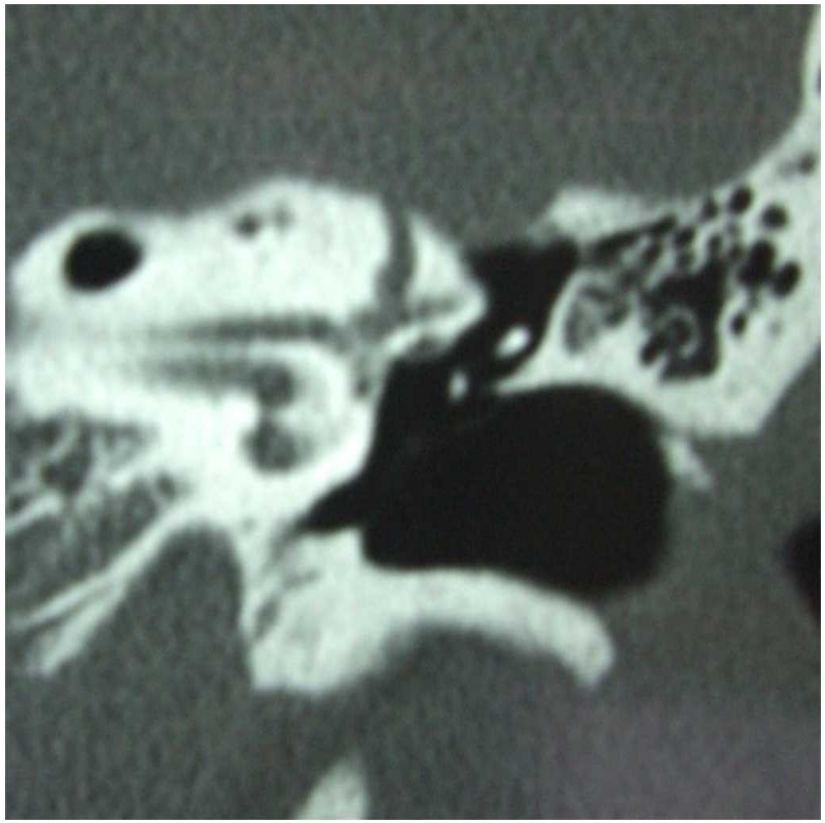

Quelles informations apportent le scanner ?

Renseignements apportés par le scanner

- Confirmation du diagnostic d'otospongiose
- Association à déhiscence du canal semi-circulaire antérieur

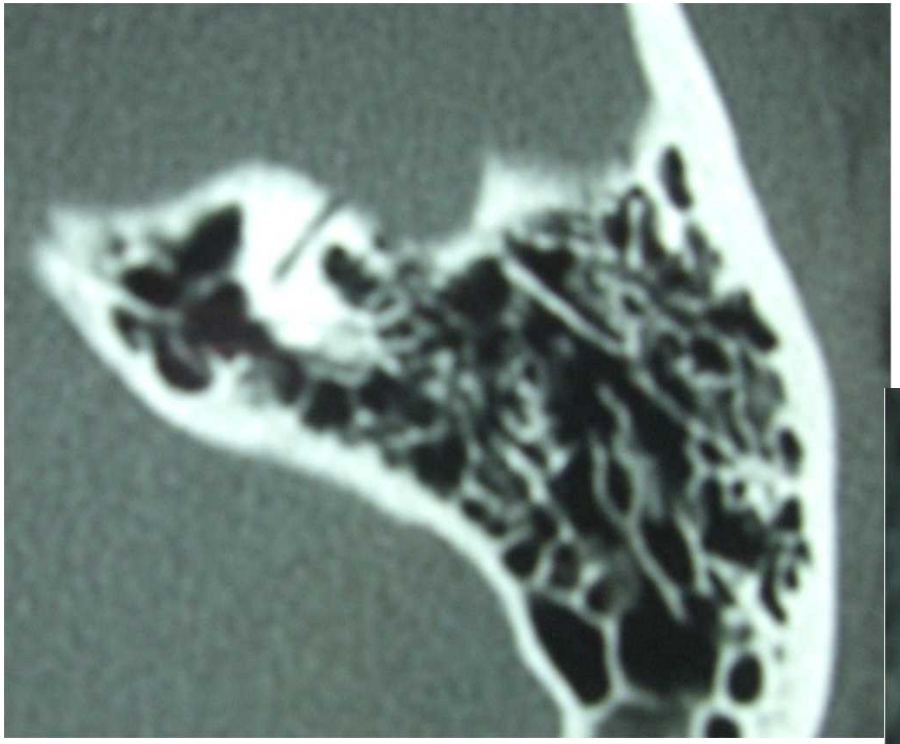

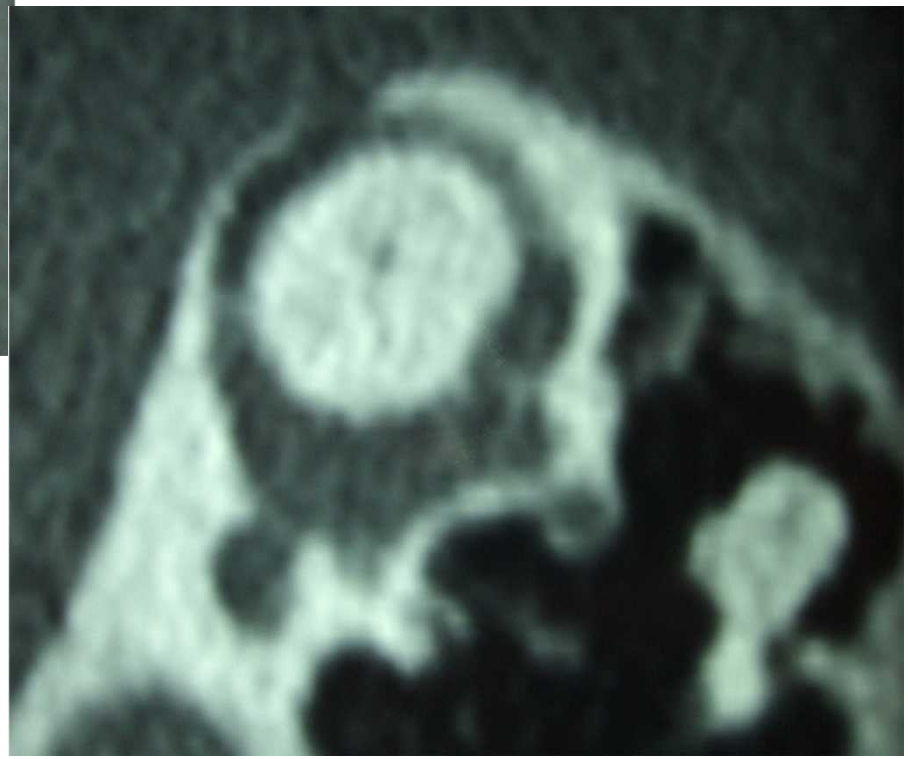

Cas n°4

- Homme 40 ans
- Otospongiose bilatérale connue
- Opéré dans un autre centre à gauche en 2002 :
  - diagnostic clinique et audiométrique,
  - pas de scanner,
  - excellent résultat
- Actuellement appareillé à droite, mais dégradation de ce côté
- Souhaite intervention chirurgicale à droite

Audiogramme cas n° 3

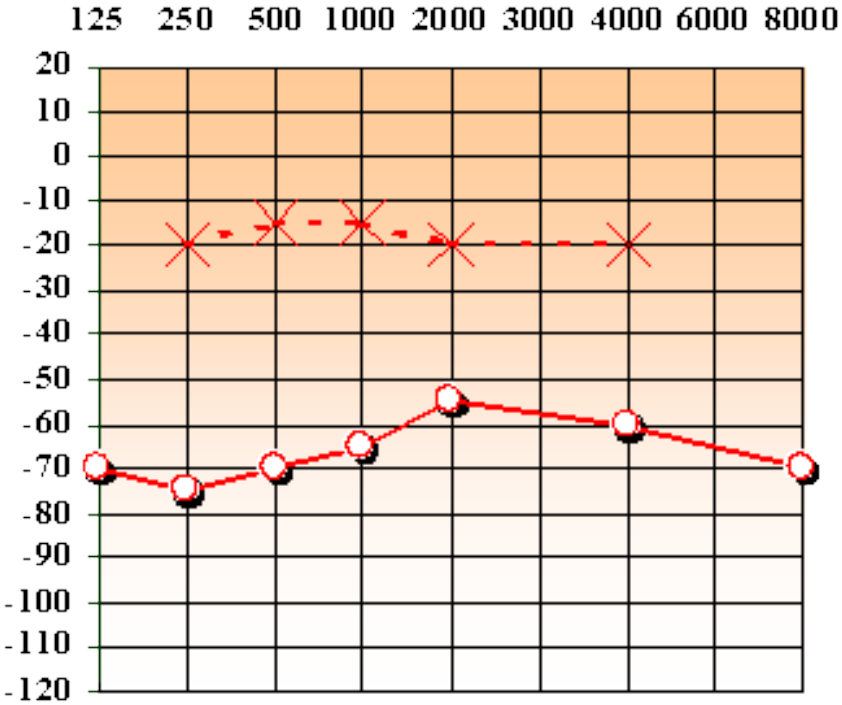

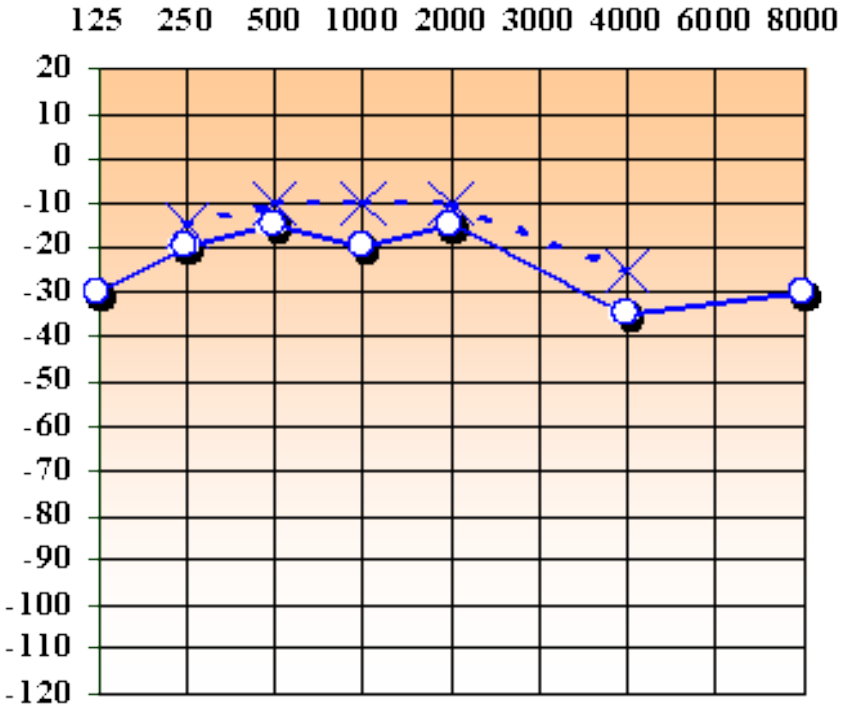

Scanner cas n°4

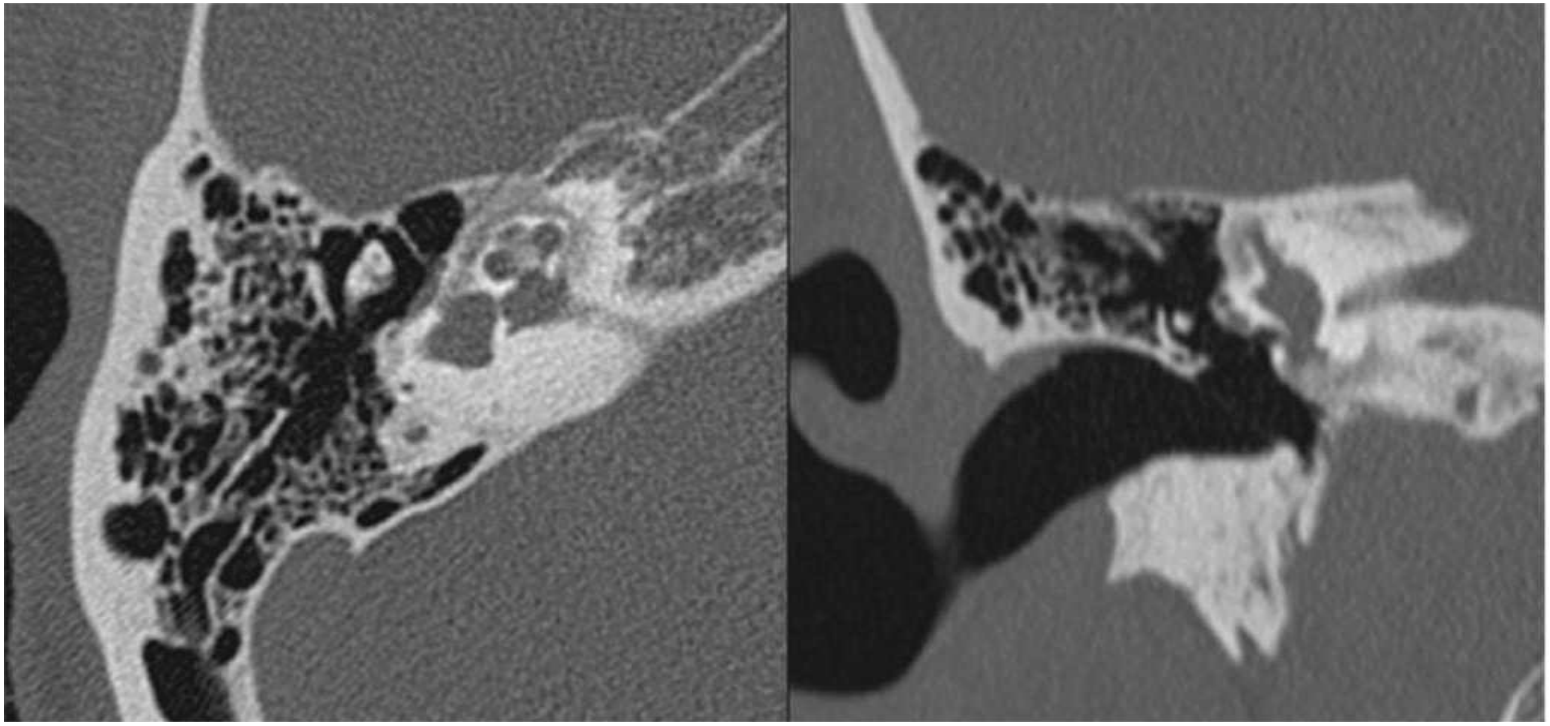

Quelles sont les informations procurées par le scanner ?

Renseignements apportés par le scanner

- Confirmation du diagnostic d'otospongiose
- Forme avec extension péri-cochléaire (et FR)
- Association à une malformation du labyrinthe postérieur

Cas n° 5

- Mme R 44 ans
- Otite chronique bilatérale multi-opérée entre 1975 et 1993
  - 3 interventions OG dont technique ouverte
  - 2 interventions OD
- Appareillée à droite, oreille gauche non fonctionnelle
- Bilan récent motivé par des crises brèves mais répétées d'acouphènes et de sensation d'hypoacousie plutôt à gauche, sans vertige

Examen

- OG : technique ouverte avec minicaisse fermée, propre
- OD : tympan fermé, caisse aérée, MAE conservé
- Pas d’atteinte des paires crâniennes (en particulier VII et V: OK)

Audio

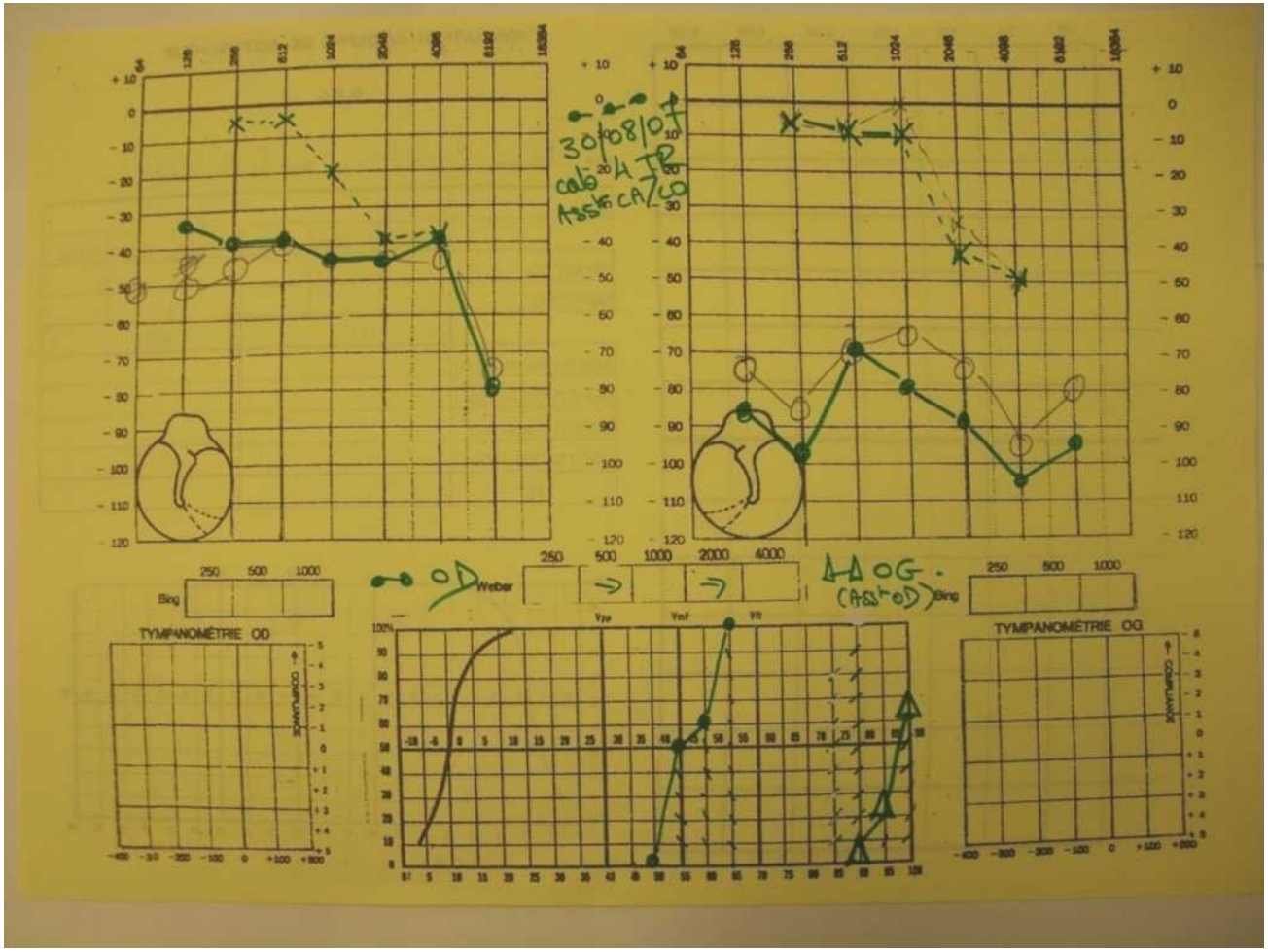

Imagerie : TDM

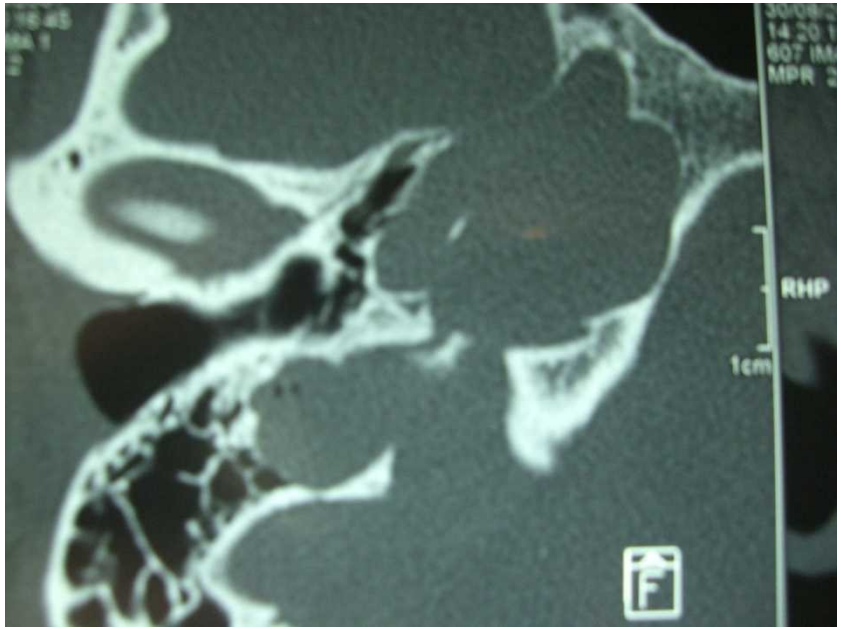

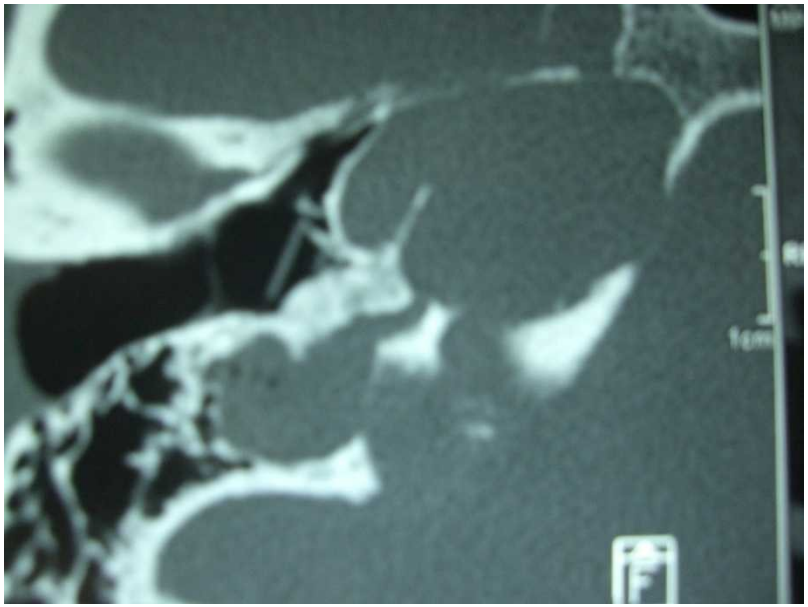

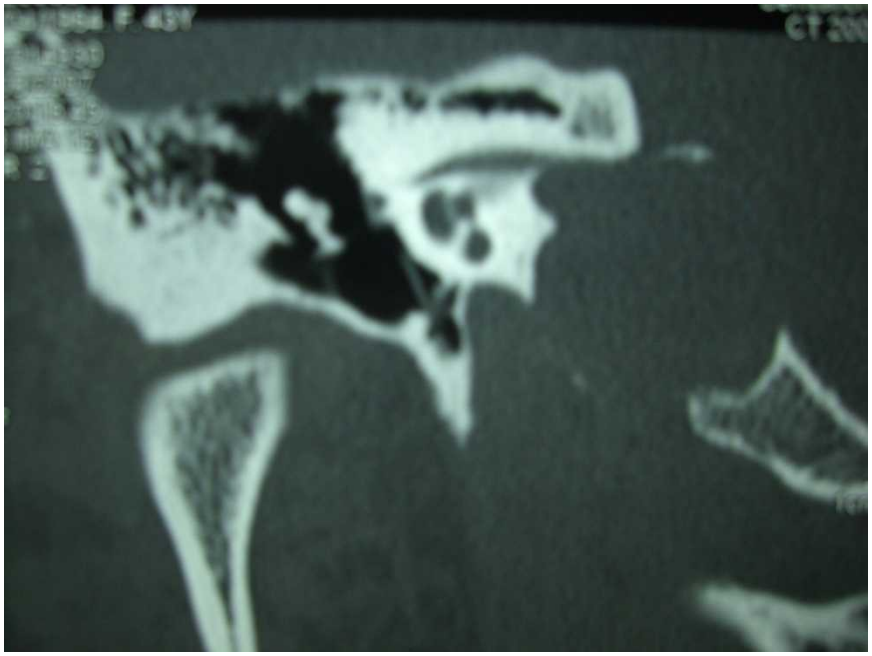

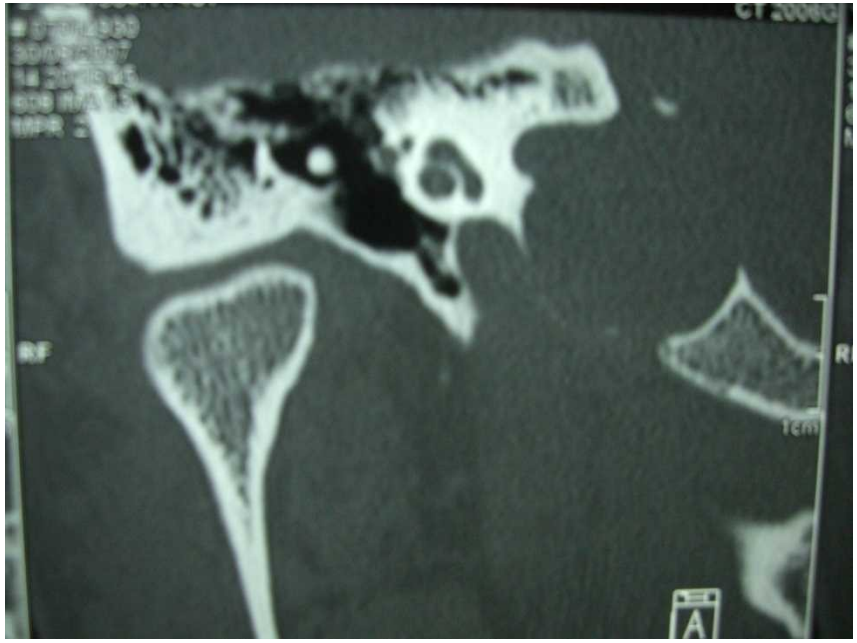

Imagerie : IRM

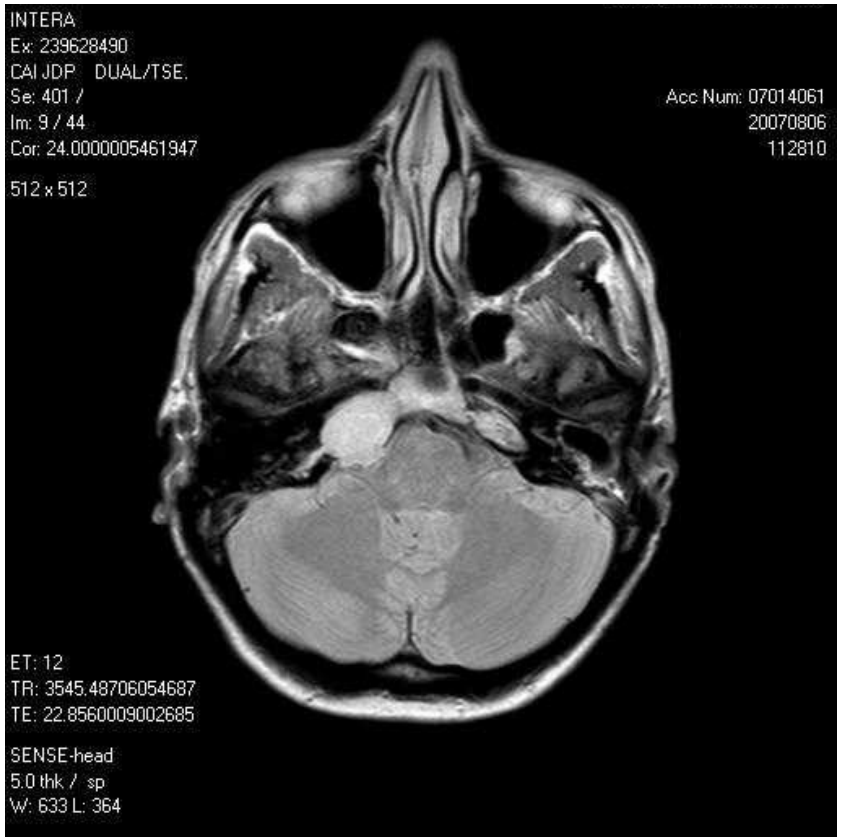

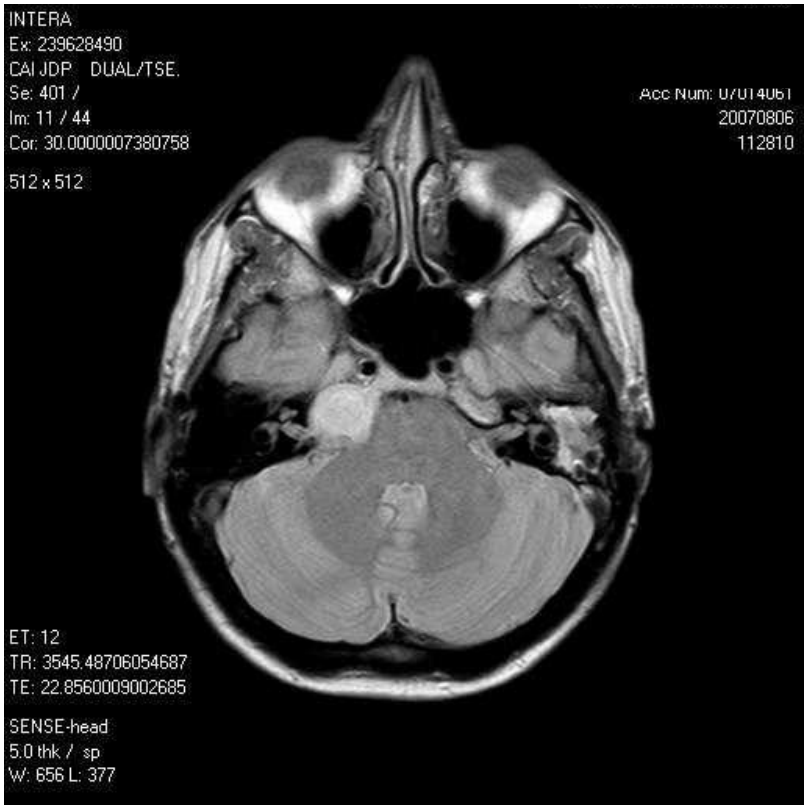

densité protonique

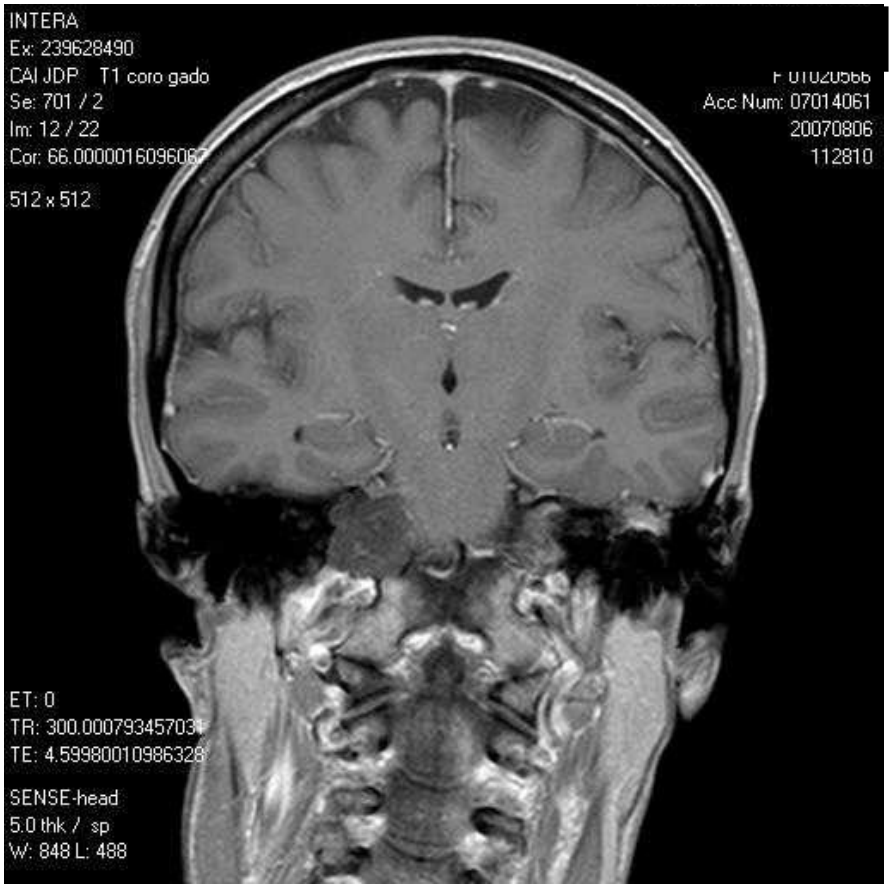

T1 inj echo de spin

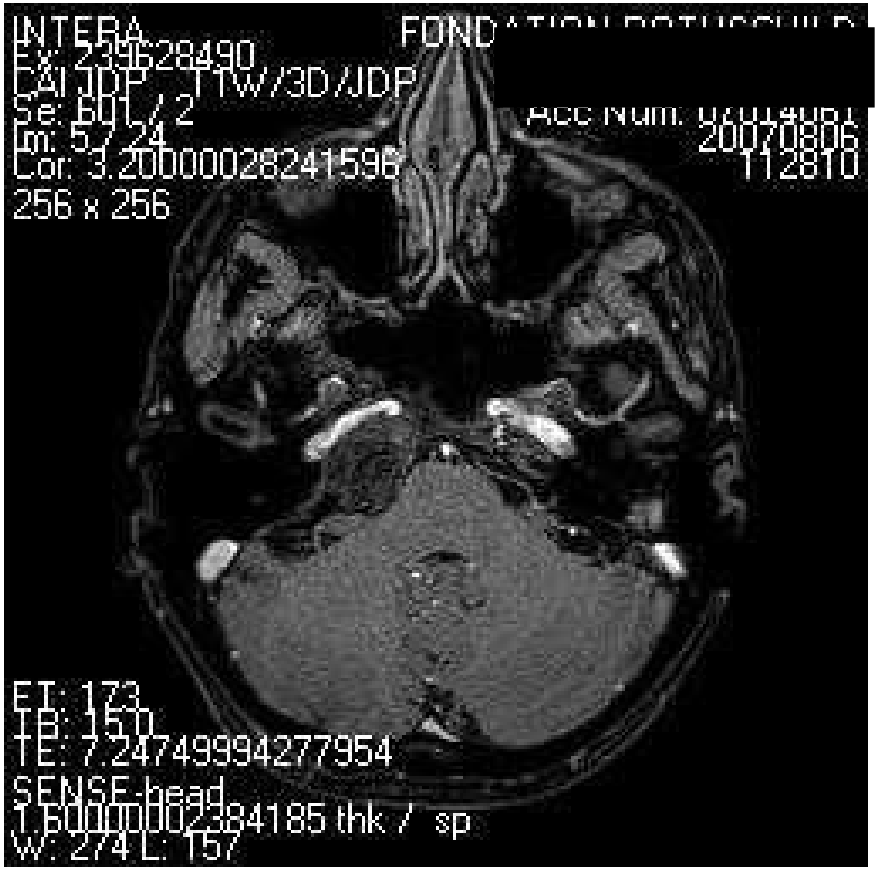

T1 inj sup graisse echo de gradient

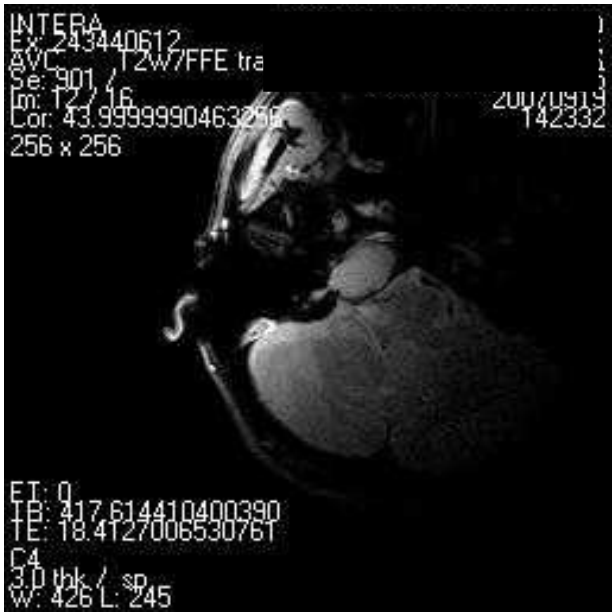

T2 echo de gradient

T2 drive

Questions

- Diagnostic ?
- Que proposer ?

Cas n° 6

- Mme Az 45 ans
- Début 2008: vertige rotatoire bref lors d'un cri de sa fille dans l'oreille gauche
- Quelques mois plus tard: vertige bref en se grattant l'oreille G avec bourdonnement et acouphène pulsatile
- Actuellement
  - Gênée par les bruits forts et le téléphone portable
  - Acouphène pulsatile persistant (OG)

Examen clinique

- Tympans normaux
- Légère déviation à gauche (romberg, marche aveugle)
- Pas de PF
- Reste ras

Explorations fonctionnelles

- Audiométrie normale
- VNG : discrète hypovalence gauche

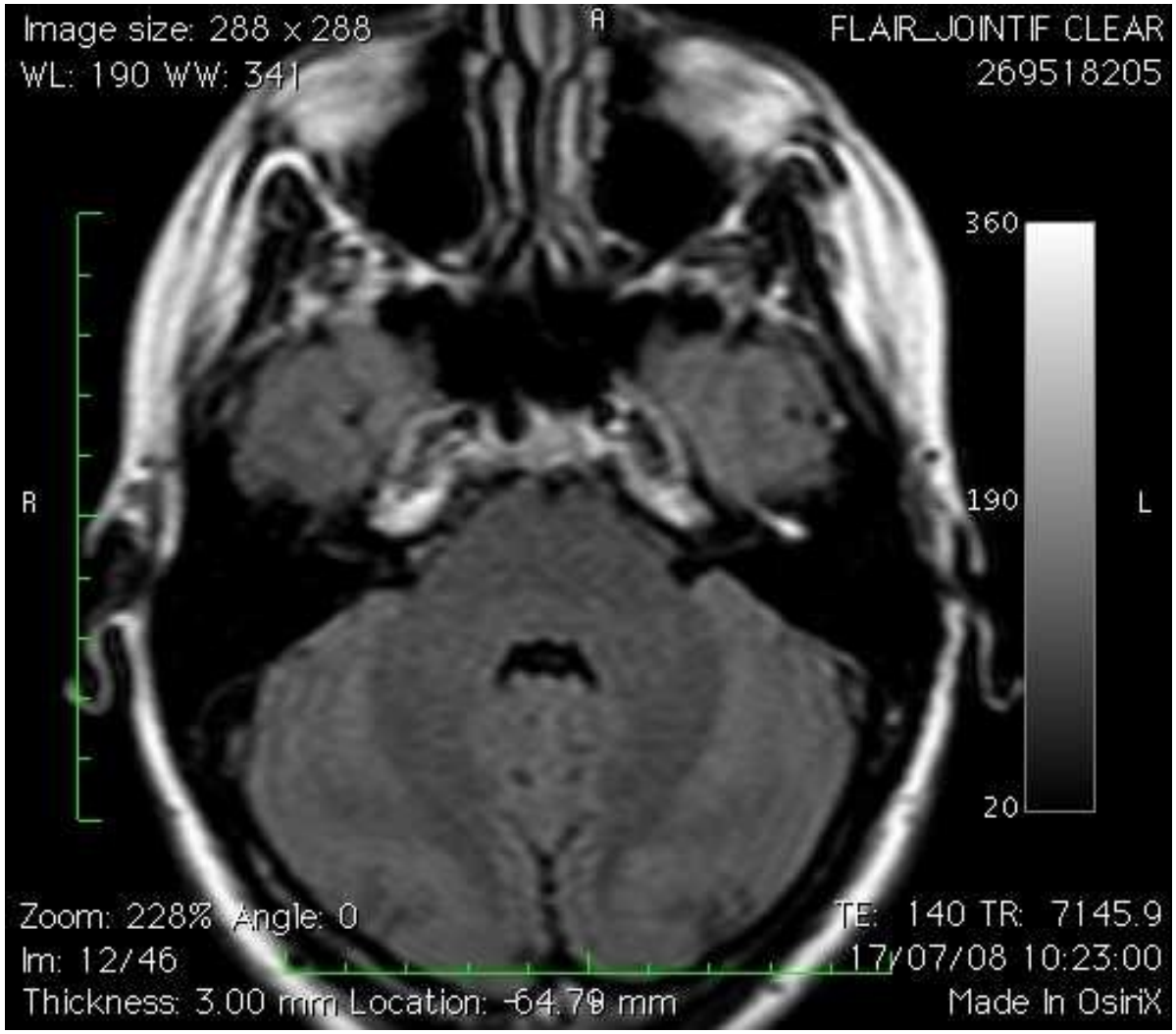
Image size: 288 x 288
WL: 190 WW: 341
A
FLAIR_JOINTIF CLEAR
269518205
360
190
20
R
L
Zoom: 228% Angle: 0
Im: 12/46
Thickness: 3.00 mm Location: -64.79 mm
TE: 140 TR: 7145.9
17/07/08 10:23:00
Made In OsiriX

FLAIR

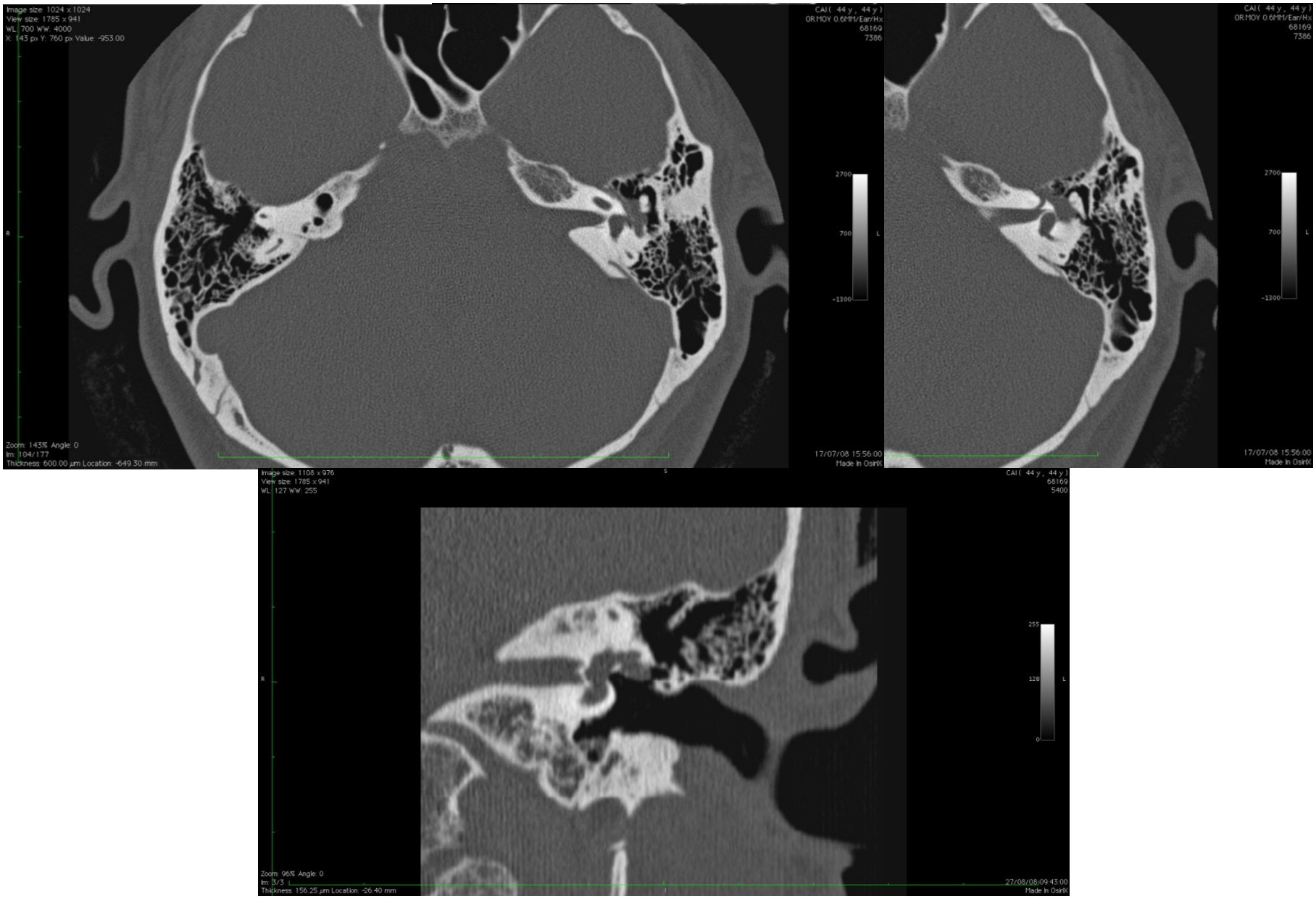
Image size: 1024 x 1024
View size: 1785 x 941
WL: 700 WW: 4000
X: 143 px Y: 760 px Value: -953.00
Zoom: 143% Angle: 0
Im: 104/177
Thickness: 600.00 µm Location: -649.30 mm
CAI (44 y , 44 y)
OR MOY 0.6MM/Ear/Hx
68169
7386
2700
700
-1300
17/07/08 15:56:00
Made in OsiriX
CAI (44 y , 44 y)
OR MOY 0.6MM/Ear/Hx
68169
7386
2700
700
-1300
17/07/08 15:56:00
Made in OsiriX
Image size: 1108 x 976
View size: 1785 x 941
WL: 127 WW: 255
Zoom: 96% Angle: 0
Im: 3/3
Thickness: 156.25 µm Location: -26.40 mm
CAI (44 y , 44 y)
68169
5400
255
128
0
27/08/08 09:43:00
Made in OsiriX

Bilan d'imagerie

- IRM: lésion du VII2; hyperT2 et prenant le contraste en T1
- TDM: masse au niveau du VII2 avec érosion coque osseuse du canal latéral
- AngioIRM: pas d'argument pour lésion vasculaire type para-gangliome

Cas n° 6

- Diagnostic(s) à évoquer ?
- Comment expliquer les vertiges au bruit ?
- Que proposer ?

Cas n°7

- Mme F, 63 ans
- Otite séromuqueuse gauche traînante depuis plusieurs années (hypoacousie, sensation d'oreille bouchée)
- Absence de lésion du cavum
- Échec de nombreux traitements médicaux
- Plusieurs poses d'ATT sans effet et mal tolérés (otorrhée)
- Adressée pour TDM avant éventuelle mastoïdectomie

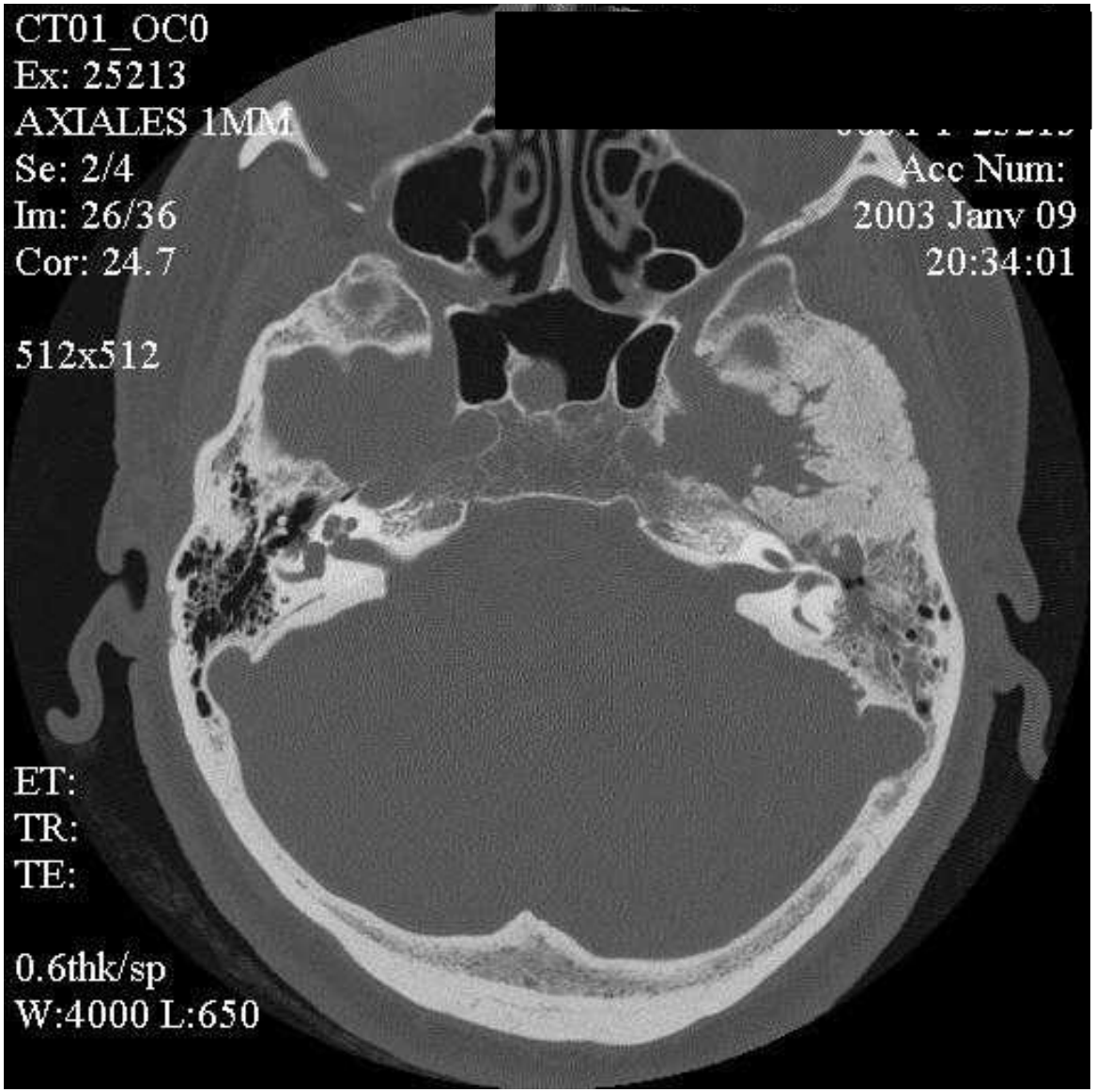
CT01_OC0
Ex: 25213
AXIALES 1MM
Se: 2/4
Im: 26/36
Cor: 24.7
512x512
Acc Num:
2003 Janv 09
20:34:01
ET:
TR:
TE:
0.6thk/sp
W:4000 L:650

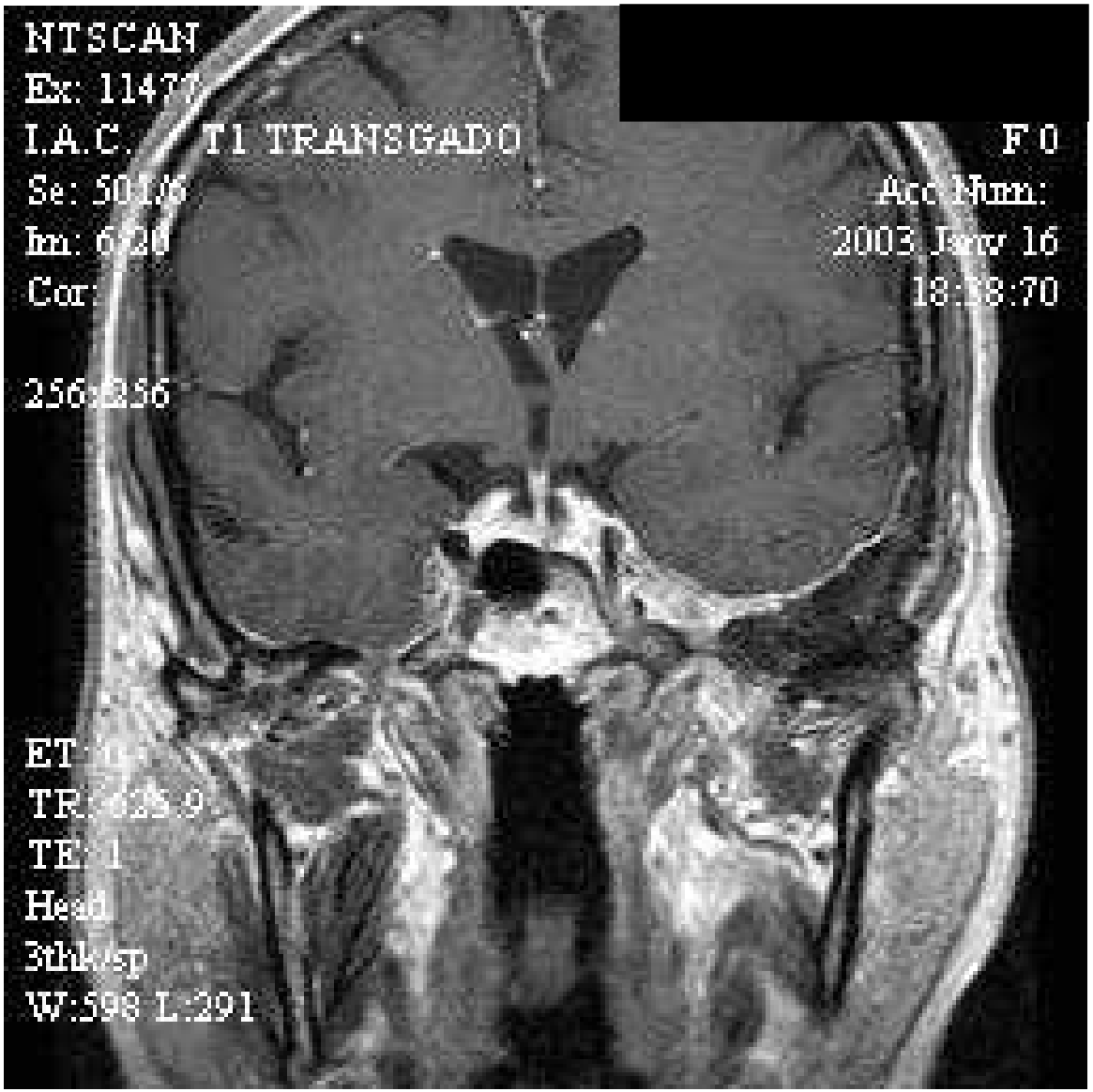

T1 ES injecté

Cas n°7

- Quel diagnostic ?
- Quelle attitude ?

Cas n°7

- Quel diagnostic ?
  - Méningiome en plaque de la fosse temporale
- Quelle attitude ?
  - Abstention chirurgicale
  - Pas d'aérateur trans-tympanique
  - Appareillage auditif si surdité gênante
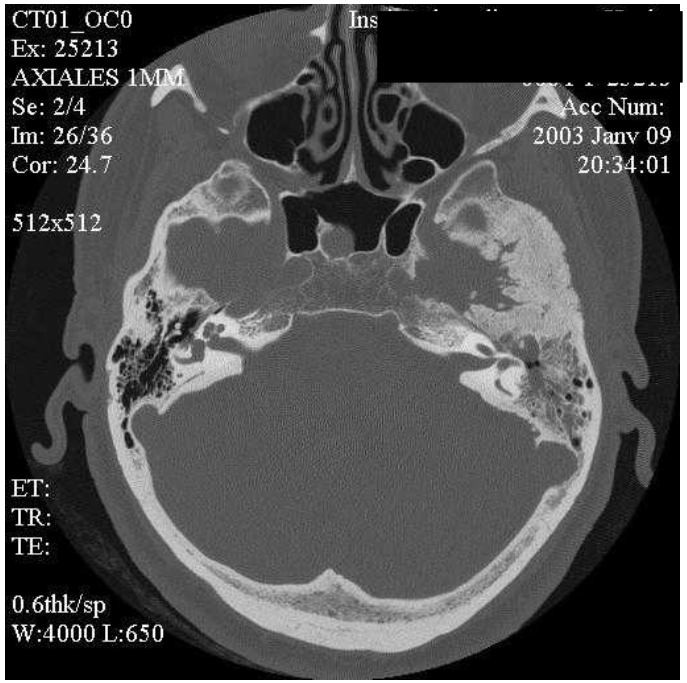
Dysplasie fibreuse